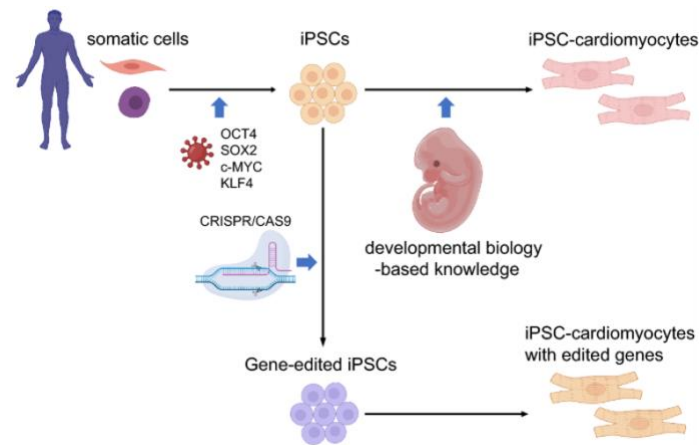


Aula P11 – dias 17 e 22 maio: coração I (histologia cardíaca e cardiomiócitos induzidos)

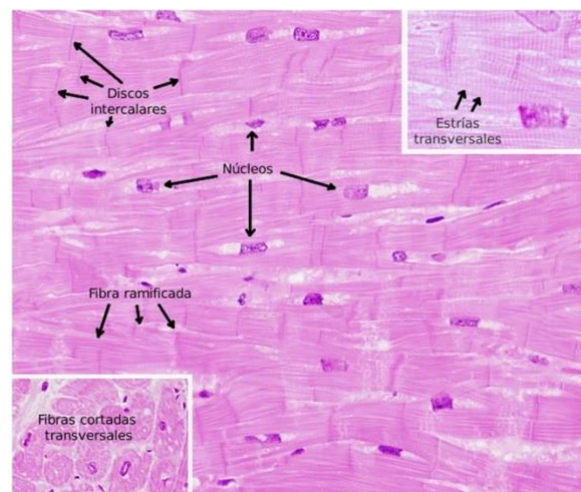
Procedimentos:

1. Quatro grupos vão poder ver agregados de células estaminais que foram induzidas para cardiomiócitos e apresentam movimento pulsátil. Tentar fazer vídeos do movimento rítmico.



2. Quatro grupos vão observar lâminas histológicas de:

- Cardiomiócitos (cx 2 da 71-76)
- Coração de ratinho inteiro (cont. cx2)
- Discos intercalares (cont. cx 2)
- Artéria aorta (cx 5.13)
- Artérias e veias (cx.5.5; 5.24 e 5.28)
- Linfáticos (5.20)



Trocar os grupos de modo a que todos vejam tudo.